

# LES LÉSIONS DE LA FUTURE MAMAN ET DU POST-PARTUM

## Cours 45 - SYNDROME POSTURAL DU POST-PARTUM ★★★

### 1. Important

Ce test va permettre d'observer chez votre patiente :

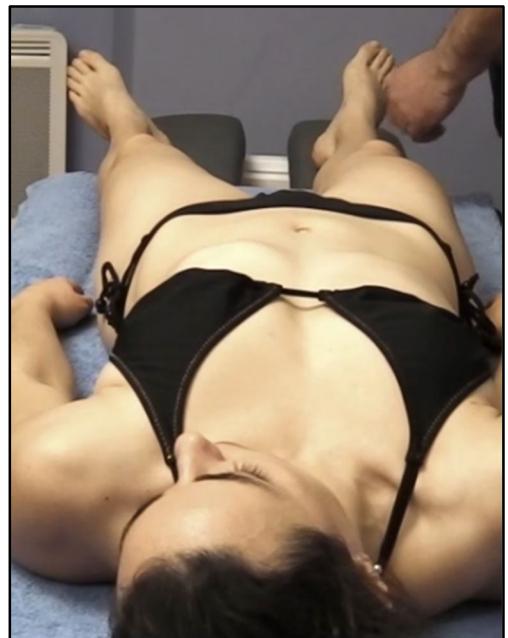
Un syndrome postural du post partum expliquant l'ensemble des douleurs suspectes décrites par votre patiente et restées inexplicées et pour lesquelles l'ensemble des traitements n'ont donné que très peu de résultats.

### 2. Position du sujet

La patiente est en décubitus dorsal, le praticien à la tête de son sujet. Ce test est un test d'observation. Le praticien observe son patient en commençant par les points suivants.

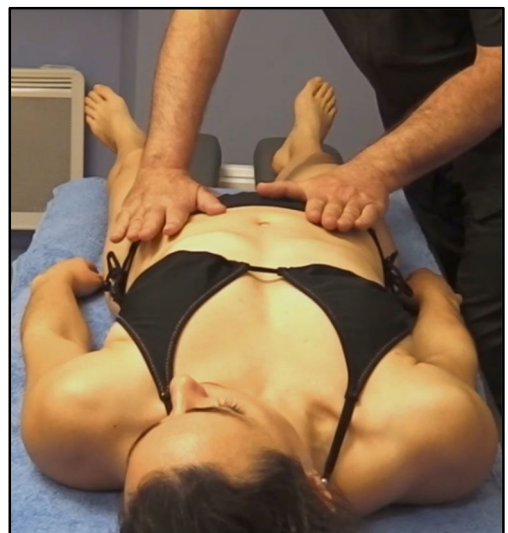
### 3. Les rotations des deux membres inférieurs :

- Dans la positivité du test on observe une rotation interne d'un côté
- Une rotation externe du côté opposé



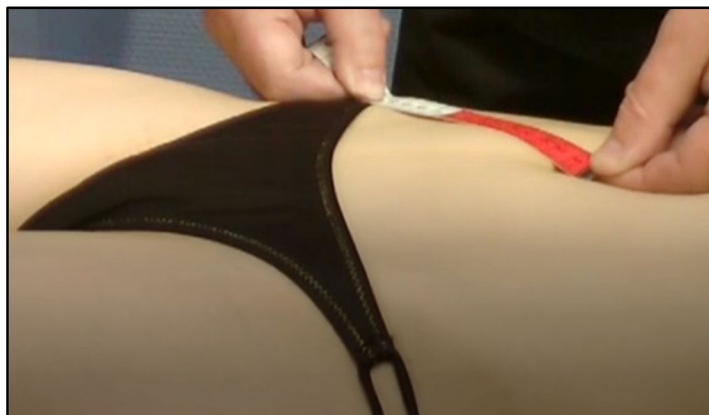### 4. Un dépositionnement des EIPS du sujet :

- Une EIPS droite élevée dans le sens antéropostérieur (ou le contraire)
- Une EIPS gauche basse dans le sens antéropostérieur (ou le contraire)



## 5. Un bassin in-flare ou out-flare :

- Une mesure ombilic/EIAS droite courte (ou le contraire)
- Une mesure ombilic/EIAS droite longue (ou le contraire)

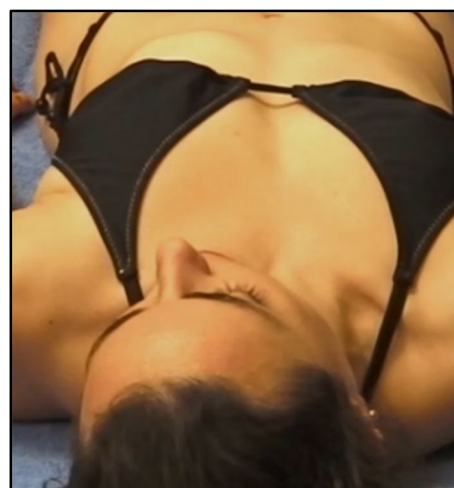
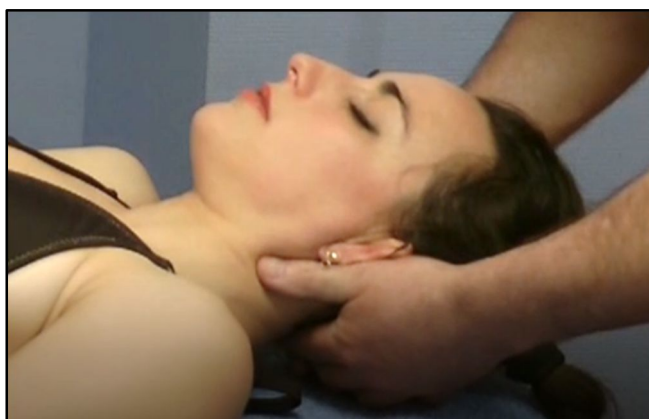


## 6. Un downing bilatéral positif :

- Le patient présente un iliaque antérieur à droite (ou le contraire)
- Le patient présente un iliaque postérieur à gauche (ou le contraire)
- Souvent un flexum du genou du côté de l'iliaque postérieur

## 7. Une inclinaison et rotation unilatérale de la tête de son sujet :

- Le praticien à la tête de son patient empaume avec ses deux mains la zone occipitale et réalise en bloc une translation de l'ensemble du rachis cervical.
- D'un côté la translation est aisée, de l'autre côté la translation est quasi impossible.



**INCLINAISON ET ROTATION LATÉRALE DE LA TÊTE DU SUJET  
TRANSLATION GLOBALE DU RACHIS CERVICAL**