



#### A. Préambule

L'écoute consiste à apprécier les différents tissus du sujet et l'aisance ou à l'inverse le manque de mobilité des différents tissus du corps, de préciser les zones les plus restreintes pour ensuite les normaliser.

#### B. Position des acteurs

Le praticien peut étudier, puis corriger le mécanisme crânio-sacré du nourrisson en l'installant sur ses genoux après la première phase de contact (avec une main sous l'occiput, une main sous le bassin).

Il faut rechercher la position la plus agréable pour tout le monde : sur les genoux maternels, sur la table, au sein, avec un biberon, assis en train de jouer s'il est plus grand.

#### C. Palpation et écoute

L'ostéopathe note les restrictions : bassin, crâne ou zone intermédiaire. Vous pouvez déjà réaliser une équilibration occipito-sacrée.

Vérifiez aussi la liberté des fascias et membranes dure-mériennes reliant le crâne au bassin, ainsi que le synchronisme de mouvement du diaphragme et si besoin : normalisons par pression douce.

Dans tous les cas, la libération des fascias et membranes dure-mériennes constitue une excellente préparation pour un travail plus spécifique.

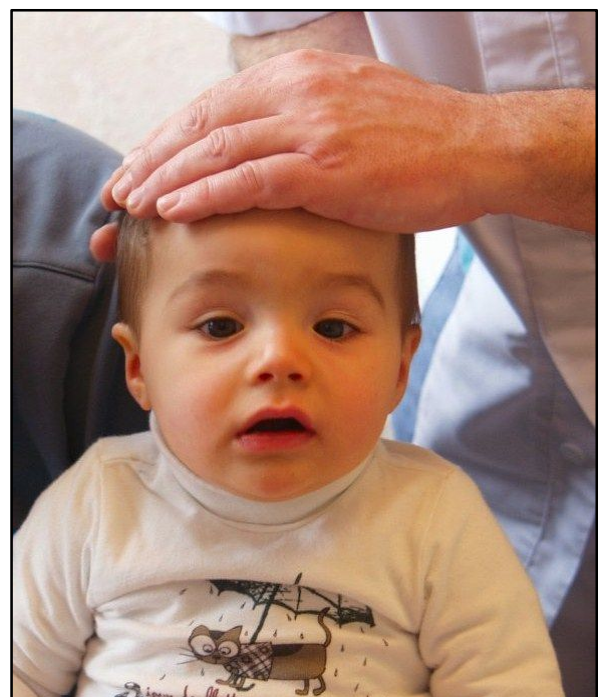
Si la restriction vous semble située sur une zone particulière, changez la position des mains pour préciser la lésion et la normaliser.

Vérifiez systématiquement le bassin, il existe, assez fréquemment un ralentissement, un déséquilibre de tension soit global sur la zone lombo-sacro-iliaque, soit unilatéral, ou encore plus localisé sur la zone lombaire.

Les phases d'écoute sont toujours suivies de phases de normalisation lorsque cela est nécessaire.

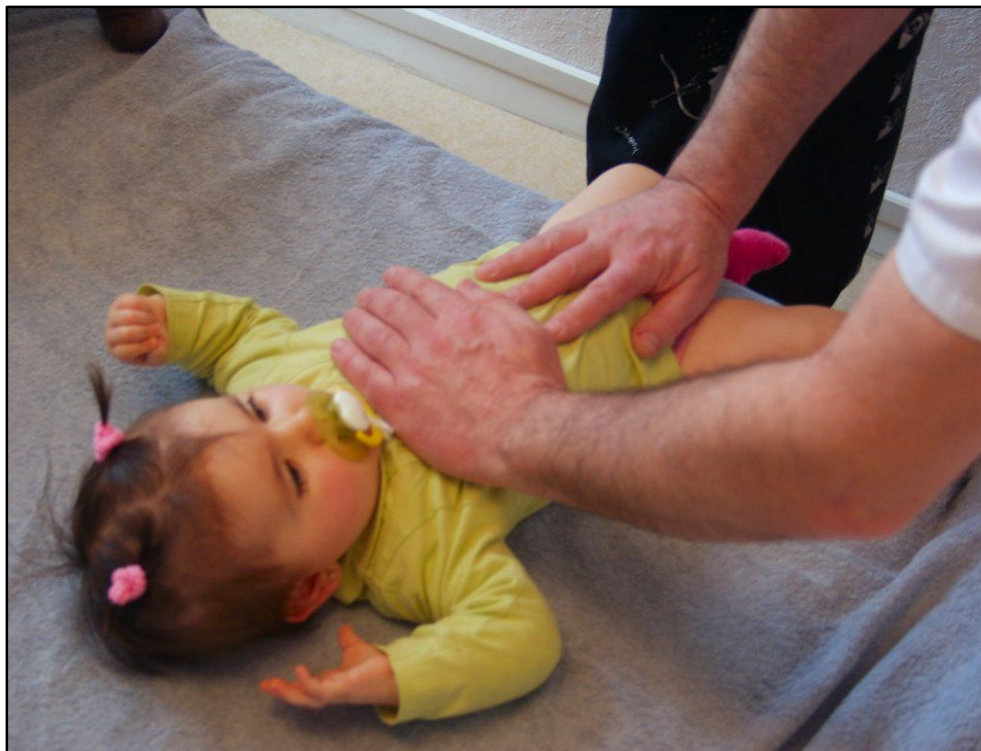L'écoute du crâne à quatre doigts vous renseigne sur la S.S.B, liberté satisfaisante :

- En lésion de compression donnant la sensation d'un bloc très dur.
- En lésion de strain vertical ou latéral.
- En lésion de torsion.
- En lésion de side-bending-rotation.



L'ÉCOUTE DU CRÂNE À QUATRE DOIGTS

L'écoute de la paroi abdominale, ne doit pas être négligée. Un travail des fascias péri-ombilicaux est toujours souhaitable. Rappelons l'importance de ce centre pour l'enfant pendant toute la vie intra-utérine, centre autour duquel des déséquilibres de tension ont pu s'installer.



Le praticien doit encourager les parents à masser, à caresser le corps de leur enfant, sans rechercher une trop grande technicité, mais plutôt en suivant ou en développant la spontanéité du geste.

De la même façon, vous conseillez, si l'enfant est nourri au biberon, une succion alternée, une fois à droite, une fois à gauche, sur les genoux des parents, pour éviter un déséquilibre dans la croissance aussi bien de la face que des autres parties du corps

L'orifice de la tétine du biberon doit être suffisamment fin pour que l'enfant fasse l'effort de téter. **Ce point est essentiel pour la formation des maxillaires.**

## Remarques

Chez le petit enfant, et encore plus chez le nourrisson, les techniques sont essentiellement basées sur le *pompage-modelage*. Suivez les tissus, leur rythme, en respectant les micromouvements, exagérez les lésions jusqu'à obtenir un relâchement des tensions. Les petits enfants s'abandonnent alors totalement, prenant d'eux-mêmes les positions nous permettant d'aller encore plus loin dans la lésion, jusqu'à l'accumulation des tensions. Adaptez-vous en permanence !

La coopération respiratoire du petit enfant se produit spontanément lorsque l'opérateur arrive à l'accumulation des tensions. Elle prouve l'efficacité de ce qui vient d'être fait et signale la fin de l'équilibration. Elle peut se produire rapidement, il faut alors avoir la sagesse de la respecter. Il existe un *seuil d'acceptation des tissus*.

Inversement, les pleurs d'un petit enfant expriment un inconfort. Changez la position de vos mains ainsi que la pression.

La naissance est asymétrique : nous conservons toute la vie un schéma facial asymétrique. L'important n'est pas la symétrie spatiale, mais la possibilité de répondre aux sollicitations de l'environnement.

La bonne qualité des mouvements perçus est donc le critère satisfaisant. Cependant, si l'on peut normaliser le nourrisson très tôt, il est possible et souhaitable de rendre une certaine symétrie au corps en plus de la qualité désirée.

La petite taille des enfants et nourrissons, permet de réaliser des normalisations globales sur plusieurs régions simultanément.

Les meilleures techniques sont celles qui conviennent à tout le monde. Créez vos propres techniques, faire confiance à votre intuition tactile.



Quelle que soit la technique employée, le dosage est important l'opérateur doit adapter son travail au patient et respecter les réponses tissulaires obtenues. La position de l'enfant peut être variable. Si la position décubitus dorsal est difficile à obtenir d'emblée laissez l'enfant dans les bras de sa mère, assis en train de jouer, etc. L'opérateur doit toujours être installé confortablement et avoir de bons fulcrums.

Tout traumatisme crânien récent peut être une contre-indication aux techniques crâniennes.